

4/2010 August

C 51932

# forum

Hals-, Nasen-, Ohrenheilkunde



Möglichkeiten  
und Grenzen  
in der  
chirurgischen  
Prothetik und  
Epithetik – Teil 3

*Sylvia Dehnbostel*

aus *forum HNO* (12) 2010,  
Seiten 171–176

**omnimed**

# Möglichkeiten und Grenzen in der chirurgischen Prothetik und Epithetik – Teil 3

Sylvia Dehnbostel

Einer offene Kommunikationskultur verpflichtet, sollten die Möglichkeiten, besonders auch die Grenzen der chirurgischen Prothetik und Epithetik zwischen den kooperierenden Fachdisziplinen, aber auch gegenüber den Patienten transparent gemacht werden. Der offene Dialog hat sich oft als Basis und bewährtes Instrument zur Motivation der Patienten erwiesen. Die möglichst

klar umrissenen Grenzen des Machbaren transparent zu machen, schützt davor, dass falsche Hoffnungen und vermeidbar übertriebene Ansprüche an den Behandlungserfolg geweckt werden. Qualitätsziel der chirurgischen Prothetik und Epithetik sind ästhetisch gute, möglichst unauffällige, alloplastische Epithesen. Eine weitere Präferenz liegt in einer spürbar guten Wiederherstellung verlorengegangener Funktionen (z.B. Kauen, Sprechen, Schlucken),

sowie ein angenehmer Tragekomfort. Ebenso muss die Möglichkeit der einfachen und wirksamen Wundpflege erreicht werden. Die interdisziplinäre Zusammenarbeit von Fachmediziner und Epithetiker sowie die fundierte Beratung und Betreuung der Patienten sind Voraussetzung für eine gute und nachhaltige Patientenversorgung.

Bundesweit stellt sich das Institut für Epithetik Kliniken und Fachärzten in

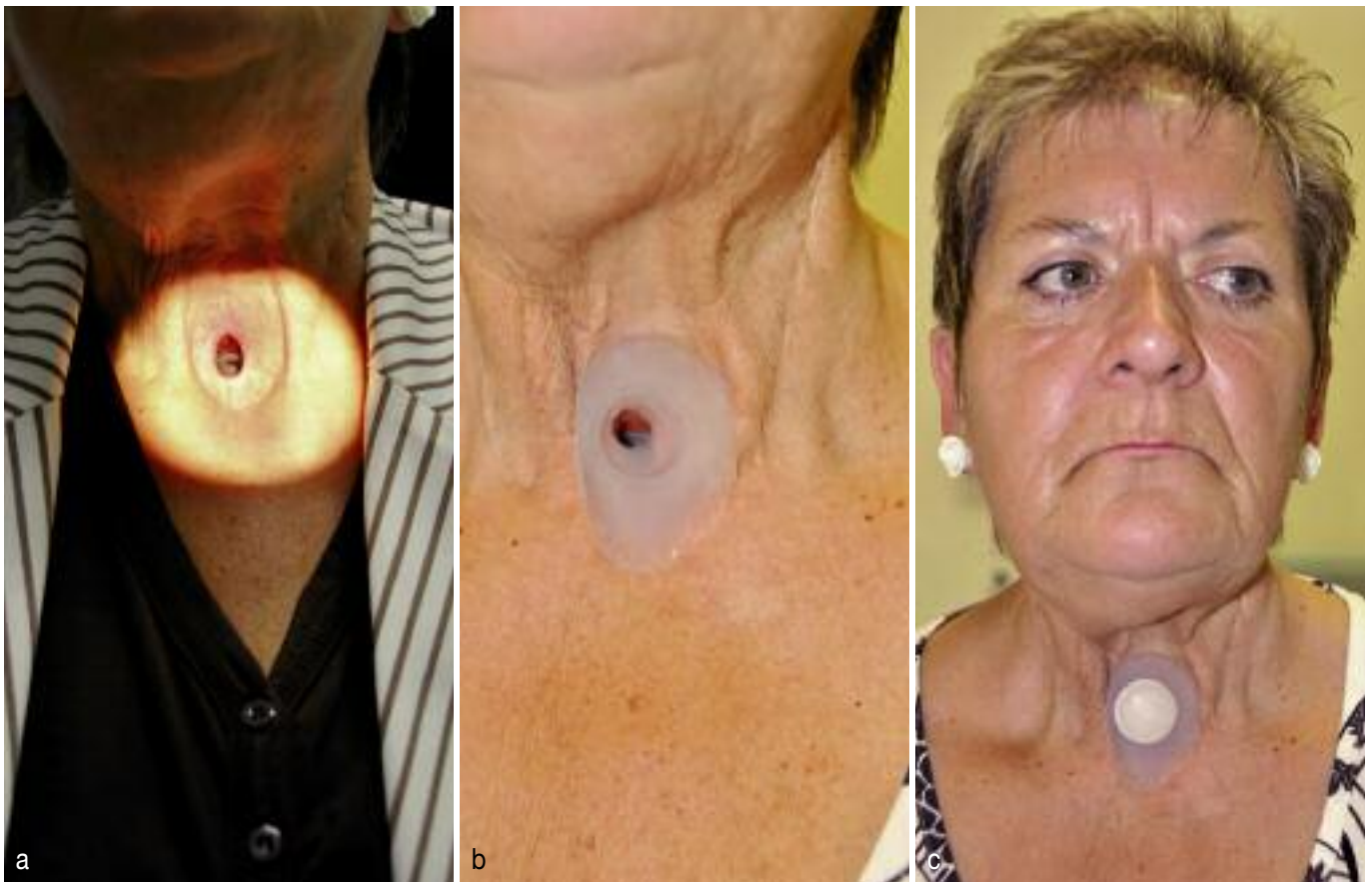

Abb. 1a–c: a) Standardabdichtungen des Tracheostomas sind nach der chirurgischen Intervention aufgrund des individuellen Wundareals nur begrenzt einsetzbar. Zunehmend ist dann das probate Mittel für die erfolgreiche Versorgung der betroffenen Patienten die individuelle Tracheostomaepithese. Hier wird über eine Abdruckname ein Modell gefertigt, auf dem dann die Modellation erfolgt. b) Das oft sehr individuelle Wundareal gilt es abzudichten. Die angepasste Tracheostoma-Epithese bietet eine sichere Handhabung speziell für Patienten, denen mit konfektionierten Kanülen nur bedingt geholfen werden kann. Auch für komplizierte Tracheostomata eröffnen sich somit neue Möglichkeiten. c) Die Steigerung der Vitalfunktionen führt zu einer signifikanten Verbesserung der Lebensqualität – und auch zur Linderung der krankheitsbedingten Begleiterscheinungen. Individuelle Tracheostoma-Epithesen sorgen dafür, dass die Sprachbildung und die Atmungsfunktionen erlebbar verbessert werden (HNO Klinikum Braunschweig, OA Dr. Hans-Martin Mendel)




Abb. 2a und b: a) Besonders Patienten mit einer starken Augenmuskulatur sind eine große Herausforderung bei der Versorgung mit Augenschalen. Immer wieder kommt es vor, dass traditionelle Glasaugen zersplittern – verbunden mit den entsprechenden Verletzungsrisiken. b) Die beschriebenen Nachteile von Glasaugen sind bei Kunststoffaugen ausgeschlossen. Auch die kosmetische Qualität ist überzeugend. Jederzeit kann das Auge zum Beispiel bei Gewichtsveränderungen ergänzend oder reduzierend angepasst werden



Abb. 3a und b: a) Moderne Kunststoffe finden in der Hilfsmittelversorgung von Kindern mit Augenprothesen erfolgreiche Anwendung. In der Pädiatrie sind mit den neuartigen Kunststoffaugen gute Ergebnisse zu erzielen. b) Bei Kindern muss gewährleistet sein, dass die Augenprothese auch als Expander die aktive Aufgabe und Funktion zur Regulierung und Förderung der Wachstumsprozesse des betroffenen Gesichtsschädelareals übernimmt. Ansonsten besteht die Gefahr deutlicher Gesichtsdeformationen durch ungleiches Wachstum

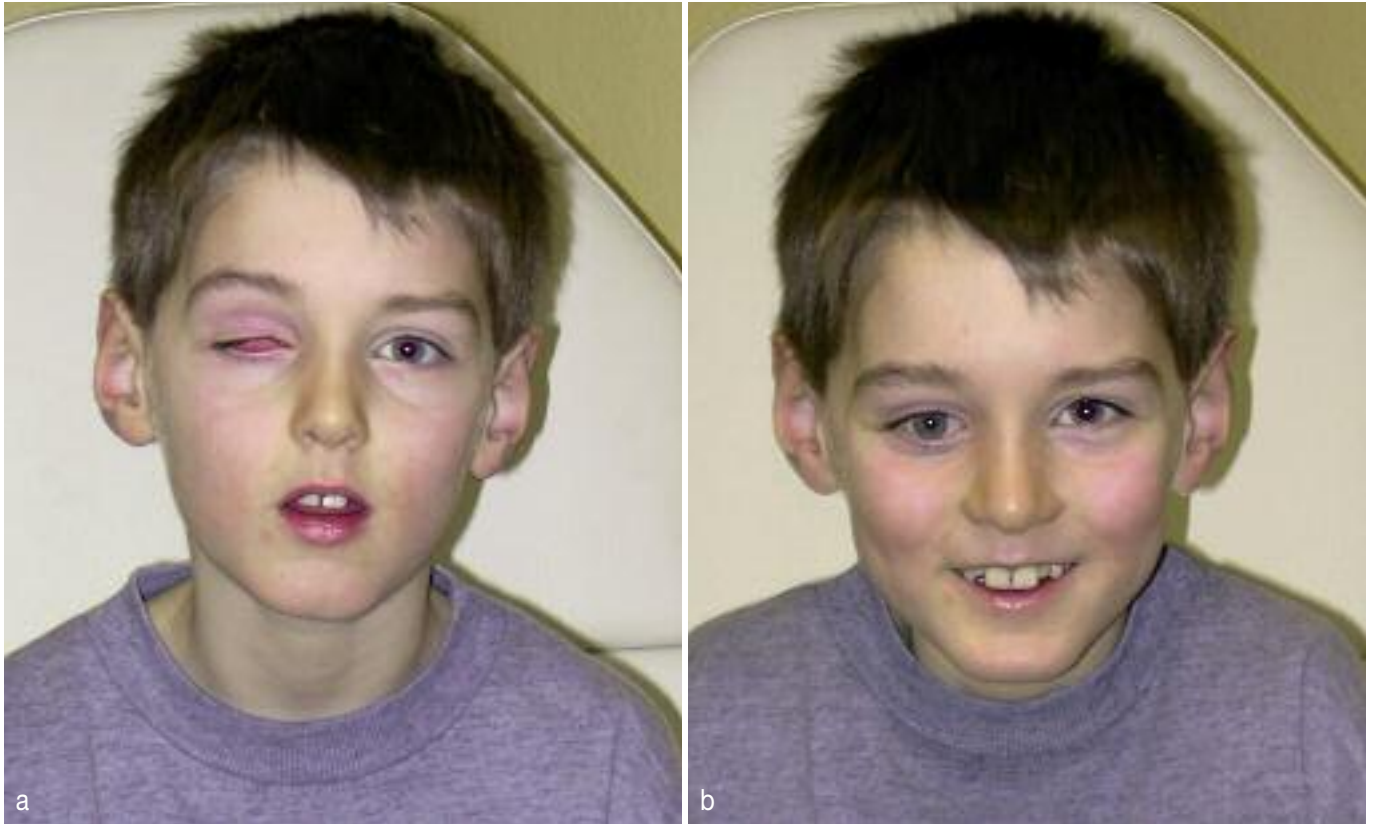

Abb. 4a und b: a) Tumorbedingt musste dem Jungen schon früh das rechte Auge entfernt werden. In dem anfänglichen Gewöhnungsprozess an das Kunststoffauge war die Motivation der Eltern auf das Kind hilfreich und wichtig, dass das Auge auch regelmäßig getragen wurde. b) In Abständen wird das Kunststoffauge aufgebaut und ergänzt, sodass die gewünschte Expanderwirkung die Wachstumsschübe aktiv mit unterstützt. Kinder sollten in diesem immer wiederkehrenden Gewöhnungsprozess aktiv motiviert werden, die Augenschale regelmäßig zu tragen

der interdisziplinären Zusammenarbeit.

Der Hals-Nasen-Ohrenheilkunde (HNO)-Fachbereich ist wachsend mit der Frage konfrontiert, wie den Patienten weitergeholfen werden kann, die mit den Standardabdichtungen des Tracheostomas nach der chirurgischen Intervention nicht zurecht kommen. Hintergrund dabei ist meistens ein sehr individuelles Wundareal, sodass man dies Gebiet nicht »dicht« bekommt. Individualisierte Tracheostoma-Epithesen (Abb. 1) sind zunehmend das probate Mittel für die erfolgreiche Versorgung der betroffenen Patienten. Sie bieten die sichere Handhabung speziell für Patienten, denen mit den bereits erwähnten konfektionierten Kanülen nur bedingt geholfen werden kann.

Auch für komplexe tracheotomierte Patientenfälle eröffnen sich somit neue

Möglichkeiten. Eine deutliche Steigerung der gewünschten Vitalfunktionen führt zu einer signifikanten Verbesserung der Lebensqualität – und auch zur Linderung der krankheitsbedingten Begleiterscheinungen. Ebenso können mit individuellen Tracheostoma-Epithesen bei vielen Patienten die Sprachbildung und die Atmungsfunktionen erlebbar verbessert und optimiert werden.

Traditionell sind Augenschalen- oder Prothesen in der Vergangenheit fast ausnahmslos aus Glas hergestellt worden (Abb. 2 u. 3). Gegenwärtig werden die unserem Institut vorgestellten Patienten mit dieser Methode nicht mehr versorgt, da die Nachteile von Glas als Werkstoff zu groß sind. Schnell wird die Glasoberfläche durch Mikrostaub beim Lidschlag unangenehm aufgeraut; die thermische Wärme-Kälte-Leitfähigkeit wird von vielen Patienten als unangenehm empfunden. Der größte Nachteil ist die hohe Bruchgefahr der

traditionellen Glasschalen – abgesehen von einer oft sehr geringen Lebensdauer von zirka nur einem Jahr. All diese Nachteile sind bei den folgend beschrieben Kunststoffaugen ausgeschlossen – und auch die kosmetische Qualität ist deutlich besser als bei dem traditionellen Material Glas.

Neue, innovative Materialien und moderne Kunststoffe finden Einzug in die chirurgische Prothetik und Epithetik. Besonders in der Hilfsmittelversorgung von Kindern mit Augenprothesen finden diese ihre erfolgreiche Anwendung. Der Tragekomfort dieser speziellen Augenschalen aus neuartigen Methylacrylaten zeichnet sich – im Gegensatz zu den sonst üblichen Glasschalen – durch ideale thermische (träge) Eigenschaften aus. Dies bedeutet für Patienten: deutlich reduzierte Kälte/Wärme-Sensibilität. Die Spezial-Augenschalen besitzen eine für den Patienten spürbare Isolierwirkung. Hinzu kommt,

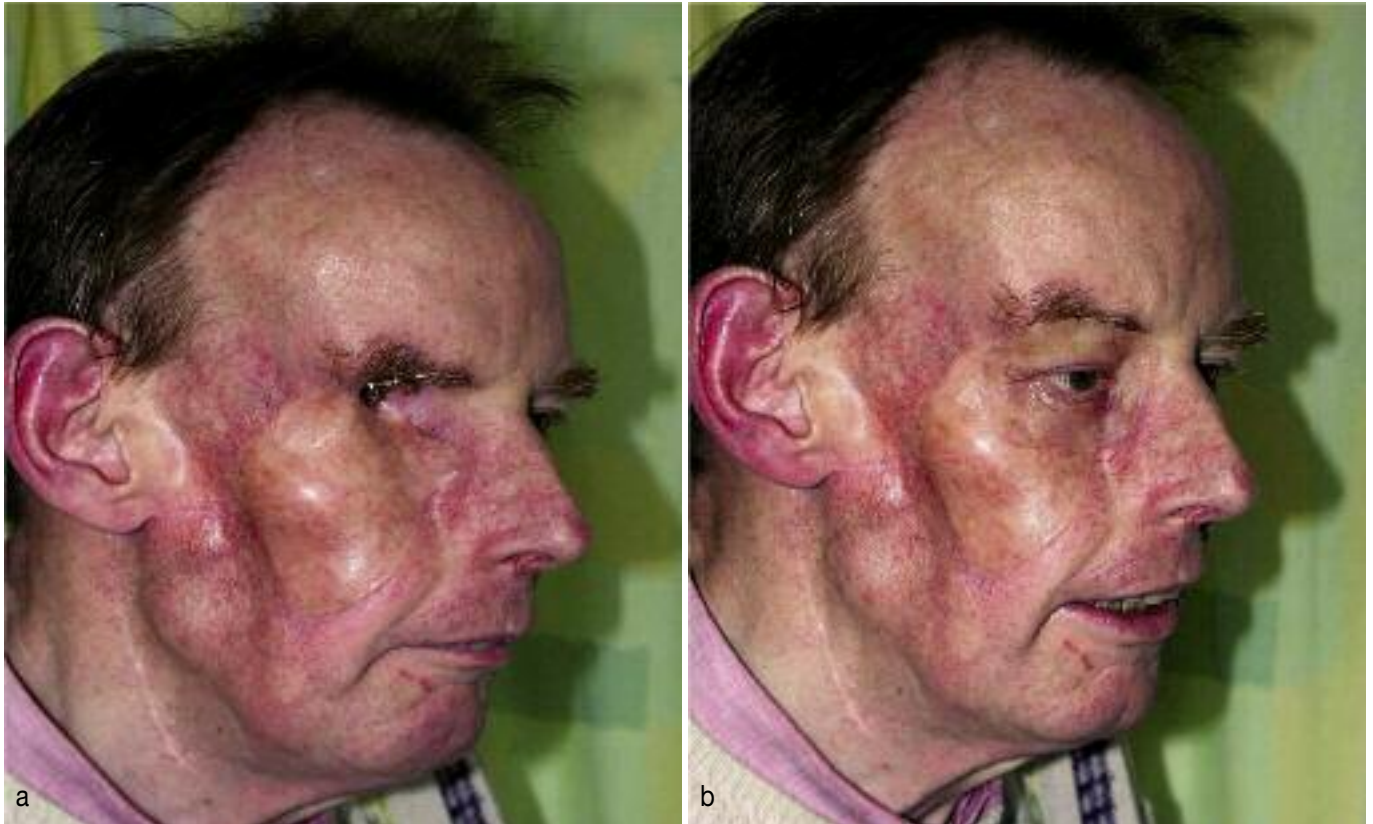

Abb. 5a und b: a) Nach erfolgter chirurgische Abdeckung stellt sich oft die Frage der Angleichung farblich unterschiedlicher und sich deutlich abgrenzender Hautareale. Hier kann eine Farbimplantation die Angleichung der unterschiedlichen Zonen erreichen. Signifikante Farbunterschiede sind so für den aussenstehenden Betrachter erschwert wahrnehmbar. b) Die nunmehr viel kleinere Orbitaepithese ist durch die Lappentransplantation möglich geworden und bietet für den Patienten so ein Höchstmaß an zurückgewonnener Lebensqualität (ZMK-Klinik, MH-Hannover)

dass sich die Lebensdauer mindestens um den Faktor 3 bis 5 im Vergleich zu Glasaugen verlängert. Die Kunstaugen finden sowohl bei augenresezierten Patienten, als auch in der Orbitaepithetik sichere Anwendung.

Gerade in der Pädiatrie sind aufgrund der oben genannten positiven Materialeigenschaften der neuartigen Kunststoffaugen auch auf einfachem Wege gute Ergebnisse zu erzielen. Sowohl bei kongenitalen Defekten (Nichtanlage der Augen u.a.m.), als auch bei krebs- oder unfallbedingten Versorgungen bieten die Kunststoffaugen erhebliche Vorteile. Besonders bei sehr jungen Patienten muss gewährleistet sein, dass die Augenprothese auch als Expander die aktive Aufgabe und Funktion zur Regulierung und aktiven Förderung der Wachstumsprozesse des betroffenen Gesichtsschädelareals übernimmt. Ansonsten besteht die Gefahr deutlicher Gesichtsdeformatio-

nen durch ungleiches Wachstum (Abb. 4).

Viele Bereiche der Medizin – besonders die Dermatologie, aber auch die Pädiatrie – sind zunehmend mit der Behandlung von Keloid-Patienten konfrontiert. Durch überschießendes Wachstum von Fibroblasten entsteht ein das normale Hautniveau überragender gutartiger Tumor, der nach Verletzungen, Operationen oder auch spontan (Spontankeloid) auftreten kann. Dies ist als ein gestörter Heilungsprozess anzusehen. Zunehmend werden solche Prozesse aber auch zum Beispiel durch Piercings provoziert. Dies führt zu den vorab beschriebenen Symptomen an den betroffenen Arealen. Signifikante dermatologische Irritationen sind die Folge.

Hier kommt als weiterer Baustein der chirurgischen Prothetik und Epithetik die sogenannte »Austernschalen-Me-

thode« zum Einsatz. Die modifizierten und individuell aus Kunststoff angefertigten Austernschalen finden oftmals bei der Behandlung von Keloid-Patienten ihre erfolgreiche Anwendung.

Die Erfolgsaussichten zur Wundheilung sind dank dieser speziellen Technik erstaunlich gut. Nach einer individuellen Abdrucknahme des betroffenen Areals wird zunächst ein Positivmodell hergestellt. Hierauf werden in Wachs die gewünschten zwei – eng aufeinander abgestimmten – Halbschalen modelliert. Aus diesen Wachsformen müssen nun wiederum Formen hergestellt werden, mit denen eine Applikation der erforderlichen Medikamente möglich ist. Beim Patienten können diese dann unkompliziert am Wundareal adaptiert und miteinander mittels einer Verschraubung fixiert werden. Damit wird dann zusätzlich ein definierter Druck auf das Wundareal ausgeübt.

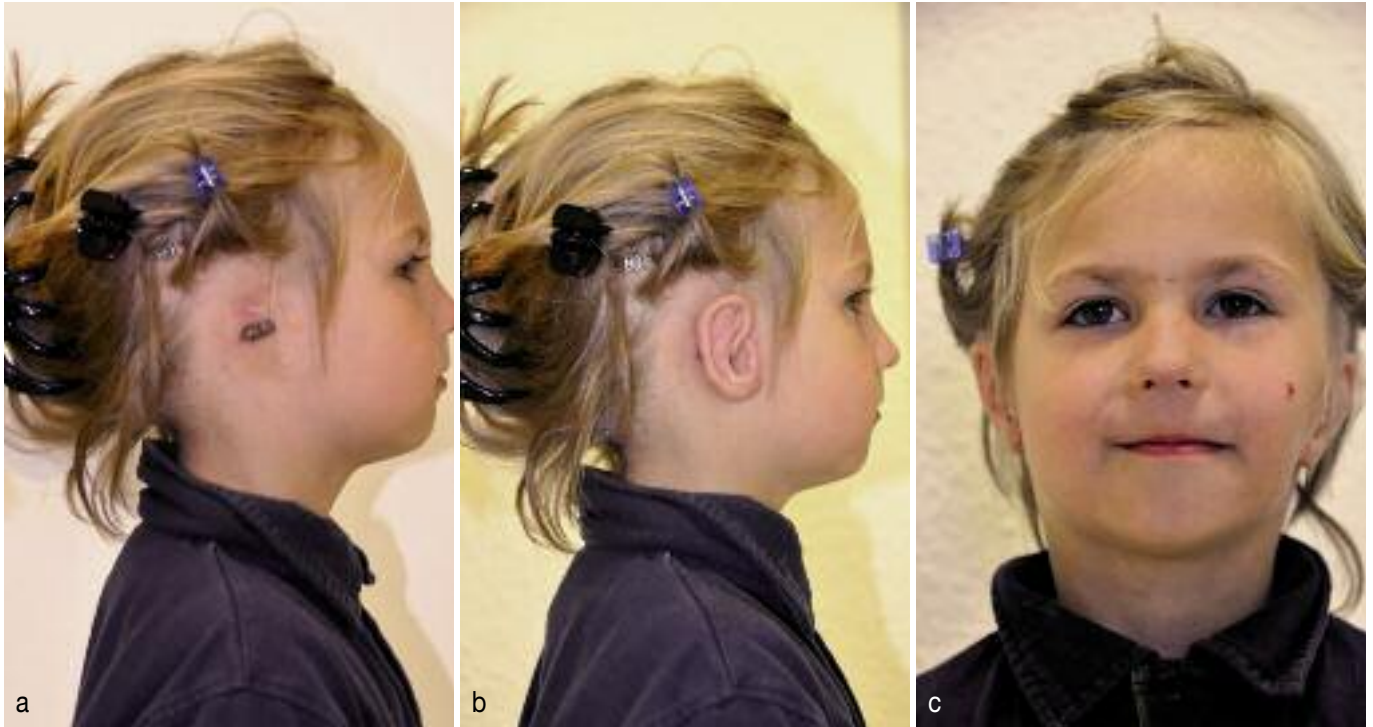

Abb. 6a–c: a) Die beidseitige Nichtanlage der Innenohrs und des äußeren Ohrs bildete bei dieser jungen Patientin eine Herausforderung – verbunden mit dem Ziel, die kindliche und schulische Integration zu erreichen. b) Knochenleitende Hörgeräte und die für die Aufnahme der Ohreprothesen notwendigen Implantate wurden in der Uni-Klinik Magdeburg (OÄ Dr. Dorothea Rostalski) inseriert und so die Basis für die epithetische Versorgung gelegt. c) Von frontal lassen sich die sich harmonisch ins Gesamtprofil des Kopfs einfügenden Ohreprothesen erkennen. Somit konnte zu der Sprach- und Gehörbildung auch ein kosmetisch positives Behandlungsergebnis interdisziplinär erzielt werden

Das Applizieren der heilungsfördernden Salben ist ein wichtiger Punkt in der Anwendung der Austernschalen. Dies zusammen bietet eine einfache und unkonventionelle Therapie – die oft schon einen schnellen Behandlungserfolg erkennen lässt.

Die chirurgische Prothetik und Epithetik möchte mit den wachsenden Möglichkeiten, Innovationen und Herausforderungen Brücken für interdisziplinäre Lösungsansätze schlagen. In den Fachbereichen HNO, Zahn-, Mund- und Kieferheilkunde (ZMK), Mund-Kiefer-Gesichtschirurgie (MKG), Ophthalmologie, Dermatologie und Pädiatrie sind die fachlichen Schnittstellen oft fließend. Schon oft wurde der gemeinsame fachlich moderierte Austausch zum Schlüssel erfolgreicher Patientenversorgung.

Die funktionelle, kosmetische, aber auch die psychosoziale Rehabilitation der Patienten muss das Ziel der gemeinsamen prä- und postoperativen

Behandlungsplanungen sein. Wichtige Entwicklungen hat es hier in den letzten Jahren vor allem in der Pädiatrie, in der Versorgung der oft noch ganz jungen Patienten gegeben.

Die Entwicklungen der extraoral-enosalen Implantate und neuer Materialien lassen bei kongenitalen als auch bei krebisbedingten Defekten ganz neue Perspektiven für eine adäquate Versorgung der Patienten zu. Schon bei Kindern ist man heute in der Lage, diese sehr frühzeitig an den zuvor genannten Rehabilitationsmöglichkeiten teilhaben zu lassen.

Besonders auch im Mittelgesichtsbebereich, der Orbita und auch bei Ohrdefekten muss eine Epithese nicht zwangsläufig die Immediatlösung sein. Eine Interimsepithese bietet bei später geplanten Lappenoperationen und für die wiederaufbauenden Chirurgie gute und sichere Möglichkeiten für Behandler und Patienten. Das betroffene Areal muss nicht unter vermeidbarem Zeit-

druck aufbauend versorgt werden. Mit einer Interimsepithese wird jederzeit die Möglichkeit einer guten Einsehbarkeit – und somit auch optischen Kontrolle – des Wundareals geschaffen, die seitens der Ärzte stets mit großer Handlungssicherheit rezidivierende Prozesse frühzeitig erkennen lassen.

Die chirurgische Abdeckung kann auf einen späteren Zeitpunkt gelegt werden, sodass durch eine Interimsversorgung ein Höchstmaß an Sicherheit zum Wohle der Patienten geschaffen wird (Abb. 5).

Im Anschluss an die Lappenoperationen stellt sich oft die Frage der auch farblich unterschiedlichen und sich deutlich abgrenzenden Hautareale. Hier kann die postoperative Pigmentierung durch eine Farbimplantation die annähernde Angleichung der unterschiedlichen Zonen erreichen. Die zuvor signifikanten Farbunterschiede sind so für den außenstehenden Betrachter nicht mehr gegeben.

Bei der Betrachtung der Möglichkeiten und Grenzen der chirurgischen Prothetik und Epithetik sollten auch die finanziellen Aspekte kritisch beleuchtet werden. In vielen Fällen gelingt bei den betroffenen Patienten nicht nur die kosmetisch-funktionale und die psychosoziale, sondern auch die schulische oder berufliche Rehabilitation. Besonders an den Erfolgen in der Pädiatrie-Epithetik wird dies deutlich (Abb. 6).

Junge, aber auch ältere Patienten erhalten mit den Möglichkeiten der modernen Epithetik die Chance, wieder voll am gesellschaftlichen Leben Anteil nehmen zu können. Dies führt in der Folge somit auch zu einer deutlichen Entlastung der zuständigen Kostenträger. Die vielen Patienten, die mit ihrer epithetischen Versorgung wieder ihren beruflichen beziehungsweise schulischen Weg fortsetzen konnten, zeugen von diesen positiven Ergebnissen.

*Anschrift der Verfasserin:*

*Sylvia Dehnbostel  
DETE-Haus  
Im Nordfeld 13  
29336 Nienhagen  
E-Mail [sylvia.dehnbostel@epithetik.com](mailto:sylvia.dehnbostel@epithetik.com)*

